Therapie nach Spätfolgen eines Frontzahntraumas

Ein Beitrag von Christoph Mahlke

FALLBERICHT /// Frontzahntraumata, insbesondere im jugendlichen Gebiss, stellen den Behandler vor diagnostische und therapeutische Herausforderungen. Das frühzeitige Diagnostizieren und unverzügliche Therapieren von Frakturen kann Spätfolgen verhindern. Die endodontische Therapie eines Zahnes mit spätem Misserfolg nach „unkomplizierter" Schmelz-Dentin-Fraktur stellt dabei besondere Anforderungen an den Behandler.

Spezielle Anamnese Zahn 11

Der 16-jährige Patient stellte sich im Frühjahr 2019 in der Praxis vor. Er bemerkte seit Kurzem eine eitrige Fistel am Zahn 11. Der Zahn war ansonsten bis auf eine leichte Berührungsempfindlichkeit symptomlos. Aus den Einträgen der Patientenakte ließ sich folgende Vorgeschichte des Patienten ermitteln:

2012: Der zu dem Zeitpunkt 9-jährige Patient schlug sich an einem Freitagabend beim Trinken eine Glasflasche an den Mund. Zahn 11 frakturierte ohne Eröffnung der Pulpa oder Lockerung des Zahnes. Die Erstuntersuchung erfolgte erst am folgenden Montag durch die Hauszahnärztin. Dabei wurde neben dem verletzten Zahn eine geschwollene Oberlippe und eine kleine Schnittwunde im Vestibulum in Regio 11 diagnostiziert. Zur Abklärung auf Frakturen wurde der Patient an eine oralchirurgische Klinik überwiesen. Einen adhäsiven Eckenaufbau erhielt der Zahn erst weitere zwei Tage später. Die Vitalität wurde geprüft. Der Zahn reagierte verstärkt positiv und war leicht klopfempfindlich.

Tabelle 1

Gewebe	Zahn 11
Zahnhartsubstanz	Schmelz-Dentin-Fraktur
Endodont	Dentinexposition
Parodont	keine Dokumentation bzgl. Lockerung
Alveolarknochen	intakt
Gingiva	Ruptur durch Schnitt

Abb. 1: Diagnostisches Röntgenbild in 2016. Zahn 11 apikal unauffällig. Vergleich mit Wurzelwachstum des Zahnes 21 durch fehlende Einblendung nicht vollständig möglich. **Abb. 2:** Diagnostische Röntgenaufnahme in 2017. Ein weiter vorangeschrittenes Wurzelwachstum des Zahnes 21 ist zu vermuten. Eine apikale Aufhellung an Zahn 11 ist nicht zweifelsfrei auszuschließen; mesialer Parodontalspalt dezent erweitert.

Abb. 3: Intraorales Foto von vestibulär mit Fistelung. **Abb. 4:** Intraorales Foto von palatinal mit suffizienter Füllung und erkennbarem parapulpären Stift.

2014: Laut der Mutter des Patienten wurde im zahnärztlichen Notdienst ein neuer adhäsiver Eckenaufbau, diesmal mit parapulpärem Stift, durchgeführt. Ein Unfall lag nicht vor. Die Füllung brach beim Brötchenkauen heraus. Einen Tag später überprüfte die Hauszahnärztin die Vitalität erneut. Der Zahn reagierte positiv und war ansonsten symptomlos.
• Vipr (+), Perk (–) ZEPAG o.p.B.

2016: Der Zahn reagierte seit Kurzem hin und wieder verstärkt auf Heißes und Kaltes. Es wurde ein Röntgenbild (Abb. 1) angefertigt. Der Zahn sollte nach einem Jahr erneut geröntgt werden, um eine Verlaufskontrolle zu gewährleisten. Der Zahn reagierte (verstärkt) positiv. Ein Fluoridlack wurde lokal aufgebracht.
• Vipr (++), Perk (–), ansonsten o.p.B.

2017: Der Zahn wurde erneut zur Nachkontrolle geröntgt (Abb. 2). Er reagierte normal positiv und war leicht berührungsempfindlich.
• Vipr (+), Perk (+), ansonsten o.p.B.

Klinischer Befund Frühjahr 2019

Der orale Befund des Patienten war zum Zeitpunkt der Erstvorstellung in der Praxis des Behandlers bis auf Zahn 11 ohne pathologischen Befund. Es lag an Zahn 11 eine vestibulär punktförmige putritide Schwellung auf Höhe des zervikalen Gingivasaums vor. Der Zahn war gräulich verfärbt (Abb. 3 und 4).

Klinischer Befund Zahn 11

- Suffiziente Kompositfüllung; verfärbter Füllungsrand
- Sensibilitätsprobe: (–)
- Vertikale Perkussionsprobe: (+, leicht)
- Horizontale Perkussionsprobe: (+, leicht)
- Taschenbefund: ca. 1 mm zirkulär
- Lockerungsgrad: 0
- Vestibulumschwellung: (+) Fistelöffnung (+) nicht sondierbar
- Palpation Vestibulum: (+, leicht)
- Okklusion/Aufbissschmerz: (–)

Röntgenbefund

Die beiden Verlaufsröntgenbilder (Abb. 1 und 2) aus den Jahren 2016 und 2017 lassen keinen Randspalt oder eine sekundäre Karies an der Kompositfüllung vermuten. Lediglich das Röntgenbild im Jahr 2017 lässt eine dezente Verbreiterung des mesialen Parodontalspaltes annehmen. Das im Jahr 2019 durchgeführte Röntgenbild (Abb. 5) zeigt dagegen eine diffuse periapikale Aufhellung an Zahn 11 und lässt ein im Vergleich zu Zahn 21 unterschiedlich weit vorangeschrittenes Wurzelwachstum erahnen.

Behandlungsplan

Die Verdachtsdiagnose periapikale Parodontitis wurde gestellt. Zunächst wurde der Patient ausführlich über das Vorgehen, die Risiken sowie Alternativen (z. B. Extraktion mit anschließender Implantation oder [Klebe-]Brückenversorgung) und Prognose einer Wurzelkanalbehandlung des Zahnes 11 aufgeklärt. Auf eine wahrscheinliche Exazerbation des Zahnes bei ausbleibender Therapie wurde hingewiesen. Auf eine eventuell notwendige konservierende oder prothetische (Neu-)Versorgung des Zahns wurde aufmerksam gemacht. Der Patient entschied sich für einen Erhaltungsversuch des Zahnes durch eine mikroskopgestützte Wurzelkanalbehandlung.

Therapie

Erste Sitzung

Nach der Infiltrationsanästhesie (Ultracain® D-S forte 1:100.000 Sanofi-Aventis) wurde ein Kofferdam gelegt. Danach folgte die Trepanation und Darstellung des Wurzelkanaleinganges (OPMI pico, ZEISS). Die intrakoronale Diagnostik (IKD) unter dem Mikroskop ergab keine Risse, Sprünge, Perforationen, Frakturen, Fremdmaterialien, sekundäre Karies oder Dentikel am Zahn (Abb. 6). Die Diagnose apikale Parodontitis bestätigte sich.
Bei der Behandlung wurde zunächst die Pulpakammer mit erwärmtem 3%igen Natriumhypochlorit gespült und die sekundäre Zugangskavität mit überlangen Rosenbohrern (EndoTracer H1SML34, Komet Dental) präpariert. Es wurde ein Preflaring mit Gates-Glidden #4–2 und RECIPROC® NiTi-Feile durchgeführt und ein Gleitpfad mittels einer K-Feile ISO 45 (beide VDW) katheterisiert. Dabei wurde die Arbeitslänge mit dem VDW.Gold® RECIPROC® (verbaut in Endo-Cart all-in-one, thomas dental) elektrometrisch bestimmt.

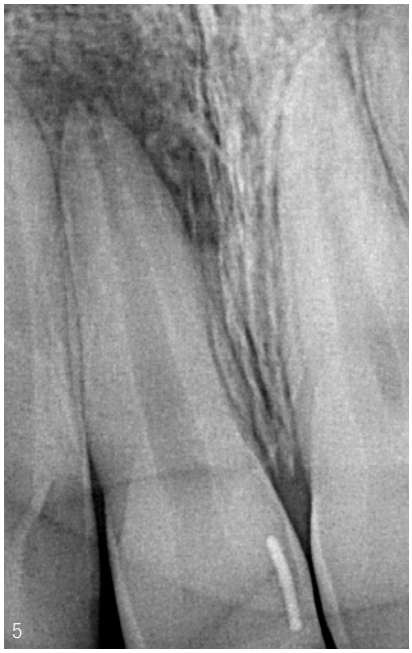

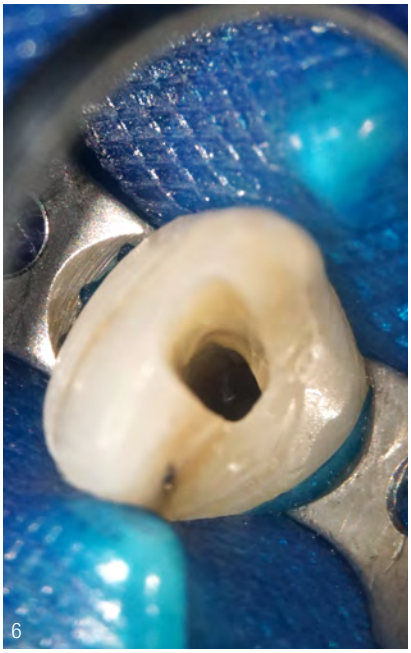

Abb. 5: Diagnostisches Röntgenbild in 2019 – Zahn 11 und 21; unterschiedlich weite Wurzelkanäle und unterschiedlich ausgeprägtes Wurzelwachstum der beiden Zähne mit weit offenem Apex des Zahnes 11 und periapikaler Aufhellung. **Abb. 6:** Intraorales Foto nach Trepanation ohne Blutung aus Kanal. **Abb. 7:** Röntgenmessaufnahme mit eingebrachtem gekürzten CHX-Point und medikamentöser Einlage. **Abb. 8:** Röntgenkontrolle Downpack (nach Abnahme des Kofferdams und provisorischem Cavit™-Verschluss). **Abb. 9:** Röntgenkontrolle der Wurzelfüllung und des Stiftes. **Abb. 10:** Röntgenkontrolle der Wurzelfüllung und des Stiftes mit fortgeschrittener Heilung des periapikalen Gewebes.

Die weitere Aufbereitung erfolgte unter simultaner Längenmessung und ständigem Austausch von NaOCl mit einer WaveOne® Gold large 45.05 NiTi-Feile (Dentsply DeTrey) in reziproker Arbeitsweise (crown down). Abschließend wurde ultraschallaktiviert mit EDDY® (VDW) für 20 Sekunden mit NaOCl gespült.

Nach dem Trocknen des Kanals mit passenden Papierspitzen (WaveOne® Gold large) sowie dem Einbringen der medikamentösen Einlage mit UltraCal™ (Ultradent Products) und eingemessenem ROEKO activ point Chlorhexidine Point Größe ISO 45 (COLTENE) gekürzt auf Arbeitslänge wurde provisorisch und bakteriendicht mit einem Kunststoffpellet und Cavit™ (3M) verschlossen sowie darüber okklusal adhäsiv mit SDR® (Dentsply DeTrey) und Adper™ Prompt™ L-Pop (3M) versiegelt. Die okklusalen Kontakte und jene in Laterotrusion wurden geprüft. Die Arbeitslänge wurde röntgenologisch bestätigt (Messaufnahme, Abb. 7) und der Patient über eine eventuell notwendige Einnahme von Schmerzmitteln bis zum Folgetag aufgeklärt.

Zweite Sitzung (zwei Wochen später)

Der Zahn war nun beschwerdefrei und nicht mehr klopfschmerzhaft. Das Fistelmaul war geschlossen und bereits fast vollständig ausgeheilt.

Erneut wurde eine Leitungsanästhesie (Ultracain® D-S forte 1:100.000 Sanofi-Aventis) vorgenommen und ein Kofferdam angelegt. Der provisorische Verschluss wurde entfernt und die Kanäle mit erwärmtem 3%igen NaOCl gespült. Nun folgte die apikale Präparation mit ProTaper Next® Ni-Ti-Feilen (Dentsply DeTrey) und K3™ (KerrHawe) in Vollrotation unter separater elektrometrischer

Abb. 11: Klinischer Befund nach 14 Monaten **a)**, palatinale Ansicht **b)**.

Längenkontrolle und ständigem Austausch von erwärmtem NaOCl bis ISO 60.06.
Erneut wurde mit erwärmtem 3%igen NaOCl ultraschallaktiviert mit IRRI S 21/25-Feilen (VDW) für 20 Sekunden sowie ultraschallaktiviert mit EDDY® (VDW) ebenfalls für 20 Sekunden gespült. Es schloss sich die Abschlussspülung mit EDTA-Lösung in 17%iger Konzentration für eine Minute und mit CHX-Lösung in 2%iger Konzentration an. Nach der Trocknung des Kanals mit ProTaper® Next Paper Points (Größe X5) erfolgte die thermoplastische Obturation (Backfill mit BeeFill® 2-in-1, VDW) mit MTA-Fillapex Sealer (Angelus) und individualisiertem Guttapercha Point ProTaper® Next X5 (Dentsply DeTrey) mittels Schilder-Technik.
Das Downpack wurde vor dem Versiegeln des Zahnes röntgenologisch kontrolliert (Abb. 8). Die Kavität wurde anschließend mit Alkohol gereinigt, geätzt und gebondet. Zur adhäsiven Versiegelung und Verstärkung des Aufbaus wurde ein neun Millimeter langer und an der Spitze individualiserter Glasfaserstift (DentinPost Coated rot 050, Komet Dental) mittels RelyX™ Unicem 2 Automix (3M) adhäsiv durch Total-Etch-Technik (Bonding: Xeno Select®, Dentsply DeTrey) versiegelt. Außerdem sollte somit die Menge an Komposit reduziert werden, um möglicherweise zu hohe Schrumpfungskräfte im Aushärteprozess an den Kavitätenwänden zu vermeiden. Die Deckfüllung wurde poliert, der Kofferdam abgenommen und eine Röntgenkontrollaufnahme angefertigt (Abb. 9).

Dritte Sitzung (14 Monate später)
Beim dritten Termin erfolgte die röntgenologische und klinische Nachkontrolle:

- **klinisch**: beginnende Randverfärbung der Füllung ohne tastbare Randspalten (Abb. 11 und 12)

- **röntgenologisch**: annähernd abgeschlossene Heilung des periapikalen Gewebes (Abb. 10)

ANZEIGE

Tabelle 2
Technische Daten der Wurzelkanalbehandlung

Referenzpunkt	Schneidekante
Endometrische Länge	25
Länge Instrument bei Röntgenmessaufnahme	25
Definitive Arbeitslänge	25
Aufbereitungsdurchmesser	60,06

Die Okklusion wurde hierbei geprüft, um traumatische Frühkontakte zu vermeiden. Der Patient war weiterhin schmerzfrei. Eine erneute Aufklärung über die Frakturgefahr des Zahnes erfolgte ebenso. Eine Neuversorgung der Kompositfüllung wurde mit dem Patienten diskutiert.
Für das wöchentliche Fußballtraining wurde dem Patienten ein Sportmundschutz zur Vermeidung erneuter Zahnverletzungen empfohlen.[7]

Im vorliegenden Fall führten die alio loco getroffenen Maßnahmen nach Fraktur nicht zum Erfolg. [...]

Dass diese Therapie gerade unter den Gesichtspunkten der Wurzelkanalpräparation und Füllung erschwert war, beweist der vorliegende Fall.

Weitere Therapie

Epikrise

Frontzahnverletzungen der bleibenden Zähne entstehen häufig im frühen jugendlichen Alter um das 9. Lebensjahr. Zu diesem Zeitpunkt ist das Wurzelwachstum der Schneidezähne meistens noch nicht abgeschlossen. Ziel einer regelrechten Traumabehandlung bei bleibenden Frontzähnen ist die funktionstüchtige Erhaltung mit einem regelrechten Abschluss des Wurzelwachstums. Bei Frakturen des Schmelzes und insbesondere des Dentins muss die Bruchfläche umgehend versorgt und anschließend die Kronenform wiederhergestellt werden.[1–3]
Im vorliegenden Fall geschah dies erst drei Tage nach dem Trauma. Die offene Dentinwunde diente hierbei als mögliche Eintrittswunde für Mikroorganismen. Prognostisch günstig wären ein sofortiger Dentinwundverband und eine adhäsive Abdeckung gewesen. Bei längerer (indirekter) Exposition der Pulpa wäre aber auch eine Pulpotomie als Therapieoption infrage gekommen.[3]
Voraussetzung für ein physiologisches Wurzelwachstum ist eine vitale Pulpa. Spätestens im zweiten Kontrollröntgenbild (Abb. 2) kann ein unterschiedlich stark vorangeschrittenes Wurzelwachstum der beiden mittleren Schneidezähne vermutet werden. Eine (sterile) Nervnekrose bei positiver Sensibilität, aber negativer Vitalität zu diesem Zeitpunkt kann vermutet werden.
Eine sterile Nekrose führt zum Sistieren des Wurzelwachstums.[3] Eine spätere bakterielle Infektion der Pulpa konnte dann zur apikalen Parodontitis mit anschließender Fistelung und Perkussionsschmerzen führen.
Seit wann eine Nekrose des Zahnes einsetzte, ist trotzdem nicht abschließend klärbar. Da der Zahn noch in 2017 vital reagierte, aber eine leichte Klopfempfindlichkeit zeigte, ist es naheliegend, dass zu diesem Zeitpunkt eine Nekrose der Pulpa schon begann.
Die leichten Beschwerden auf thermische Reize im Jahr 2016 könnten somit Ausdruck einer irreversiblen Pulpitis gewesen sein. Das sich die Pulpa schon nach dem Frontzahntrauma, spätestens aber nach dem Verlust der ersten Füllung entzündete, ist wahrscheinlich, da von einer längeren Exposition der Pulpa durch weit offene Dentinkanälchen am jugendlichen Zahn ausgegangen werden muss. Über mehrere Tage war es Mikroorganismen so möglich, in die Pulpa einzudringen. Ein Versuch der Apexifikation bzw. der regenerativen endodontischen Therapie hätte zu diesem Zeitpunkt eventuell (noch) unternommen werden können.[5]
Es ist nicht auszuschließen, dass beim ursächlichen Unfall mit der Glasflasche neben der Hartsubstanzverletzung auch eine Dislokationsverletzung infolge der frontalen stumpfen Gewalteinwirkung auftrat, auch wenn keine Lockerung dokumentiert wurde. Eine Quetschung mit Hämatom bzw. Abriss des Gefäß-Nerven-Bündels bei nicht oder teilweise abgeschlossenem Wurzelwachstum (Patient war 9 Jahre) und die bakterielle Kontamination hätten sehr wahrscheinlich zu einer Nekrose geführt.
Letztlich wäre eine früher eingeleitete Wurzelkanalbehandlung vor der Bildung einer apikalen Parodontitis mit einer besseren Prognose einhergegangen.[4]
Die im Jahre 2019 begonnene Behandlung stellte damit den Behandler vor eine Reihe von Problemen. So erschwerte der apikale Durchmesser des Foramens (Bestätigung des nicht vollständig abgeschlossenen Wurzelwachstums) die Wurzelkanalpräparation und insbesondere die Wurzelfüllung. Der Einsatz eines MTA-Plugs als Wurzelfüllung wäre hier alternativ infrage gekommen.[8]
Der Erfolg der Behandlung kann erstmals etwa sechs Monate nach Ende der Behandlung klinisch und röntgenologisch kontrolliert werden.[4] Dieser Termin wurde vom Patienten nicht eingehalten, sodass eine erste Röntgenkontrollaufnahme erst 14 Monate nach Behandlungsende durchgeführt werden konnte. Eine Rekonstituierung des periapikalen Parodontalspaltes ist röntgenologisch erkennbar. Der Patient war beschwerdefrei. Eine weitere Nachkontrolle wurde mit dem Patienten ca. 24 Monaten nach Behandlungsende ver-

ANZEIGE

einbart. Bei ausbleibendem Langzeiterfolg der Behandlung würde ein chirurgisches Vorgehen (Wurzelspitzenresektion oder Extraktion) infrage kommen.[6] Bei Verlust des Zahnes und als Überbrückung für eine spätere Implantation wäre das Eingliedern einer Klebebrücke bis zum Erreichen des 20. Lebensjahres oder besser 25. Lebensjahres als prognostisch günstig anzusehen.[2]

Zusammenfassung

Im vorliegenden Fall führten die alio loco getroffenen Maßnahmen nach Fraktur nicht zum Erfolg. Eine Vitalerhaltung der Pulpa gelang nicht. Die Wurzelbehandlung war somit gerade aufgrund des jungen Alters des Patienten das Mittel der Wahl, um den Zahn im ästhetischen und funktionell wichtigen Frontzahnbereich zu erhalten. Dass diese Therapie gerade unter den Gesichtspunkten der Wurzelkanalpräparation und Füllung erschwert war, beweist der vorliegende Fall.
Ein Verlust des Zahnes hätte sehr wahrscheinlich zu schwer therapierbaren Folgeproblemen geführt. So wäre eine Implantation zum Beispiel aufgrund des vorgeschädigten Knochenlagers und der möglichen späteren Infraposition des Implantates durch zu frühes Implantieren[9] eine risikoreiche Therapiealternative gewesen.

INFORMATION ///

ZA Christoph Mahlke
Zahnärztliche Gemeinschaftspraxis
Dr. Marion Mahlke, Dr. Rolf Mahlke, ZA Christoph Mahlke
Mozartweg 11, 29378 Wittingen
Tel.: 05831 7379
www.zahnaerzte-wittingen.de

Infos zum Autor

Literatur